Zur Casuistik

der

Fremdkörper in den Luftwegen

und der

Trachealstenosen nach Tracheotomie.

Mit 3 Abbildungen.

Inaugural-Dissertation

zur

Erlangung der Doktorwürde in der gesammten Medicin

unter dem Präsidium

des Herrn Professor Dr. Bollinger

der hohen medic. Facultät der Ludwig-Maximilians Universität zu München

vorgelegt von

Albert Elten
approb. Arzt in München.

MÜNCHEN 1886.
Druck von M. Ernst (vorm. G. Pollner).

Zur Casuistik

der

Fremdkörper in den Luftwegen

und der

Trachealstenosen nach Tracheotomie.

Mit 3 Abbildungen.

Inaugural-Dissertation

zur

Erlangung der Doktorwürde in der gesammten Medicin

unter dem Präsidium

des Herrn Professor Dr. **Bollinger**

der hohen medic. Facultät der Ludwig-Maximilians Universität zu München

vorgelegt von

Albert Elten
approb. Arzt in München.

MÜNCHEN 1886.
Druck von M. Ernst (vorm. G. Pollner).

Seinem Onkel Ferdinand

aus aufrichtiger Dankbarkeit

gewidmet vom Verfasser.

Meinen verehrten Lehrern, Herrn Professor Bollinger und Herrn Professor Ranke erlaube ich mir, für die von ihnen mir gewährte Unterstützung meinen herzlichsten Dank zu sagen.

Die Statistik der Fremdkörper im Respirationstraktus, mit welcher besonders Jul. Kühn, (Günther Lehre von den blutigen Operationen) ferner Merckel, (Schmidt'sche Jahrbücher B. 138 p. 235.) Bourdillat (Observations pour servir à l' histoire des corps étrangers dans les voies aériennes. Gaz. de Paris 1868. Nr. 7. 9. 10. 13. 15.) u. a. sich beschäftigt haben, ist im Laufe der Zeit eine sehr umfangreiche geworden und erregt durch die Mannigfaltigkeit und Verschiedenartigkeit der Gegenstände, welche in die Luftwege gelangen und dort unter Umständen für das Leben gefährlich werden können, unser Interesse.

Bohnen, Knochenstücke, Obstkerne stellen erfahrungsgemäss das Hauptcontingent dieser Fremdkörper dar, es finden sich aber auch Metallstückchen, Kieselsteine, Nadeln etc. etc. in den Statistiken angegeben. In einigen, bei der grossen Häufigkeit der Operation verhältnismässig seltenen Fällen, waren es Theile von Tracheotomie-Canülen, welche nach kürzerem oder längerem Tragen sich entweder spontan ablösten, oder durch irgend eine Unvorsichtigkeit abgebrochen wurden und in die Trachea herunterfielen.

Es dürfte daher wohl nicht ohne Interesse sein, die Zahl der letztgenannten Fälle um einen, in der Poliklinik des Herrn Professor Ranke in München zur Beobachtung gelangten ähnlichen Fall zu vermehren.

Derselbe war sowohl durch die Tracheotomie-Canüle in ihrer eben erwähnten Eigenschaft als Fremdkörper, als auch dadurch bemerkenswerth geworden, dass bei der Section die mannigfaltigsten, durch das lange Tragen von Canülen hervorgerufenen Veränderungen in der Trachea gefunden wurden; er wurde mir daher durch die Güte meines Lehrers, des Herrn Professor Ranke zur Beschreibung übergeben.

Am 10. November 1885 starb plötzlich der 26 Jahre alte Vergoldergehülfe Karl Eisenhut aus München unter Erstickungserscheinungen und den Symptomen der Hämoptoe.

Ehe ich kurz auf die Details, welche ich über den Tod Eisenhut's in Erfahrung bringen konnte, eingehe, möchte ich vorausschicken, dass Eisenhut, der Sohn eines an Tuberkulose verstorbenen Mechanikers, im Jahre 1875, 16 Jahre alt von Herrn Professor Ranke wegen Compression der Trachea durch eine Struma und dadurch hervorgerufener Asphyxie in die Klinik des Herrn Geheimraths von Nussbaum behufs Vornahme der Tracheotomie gesandt wurde. Herr Geheimrath von Nussbaum führte damals die Tracheotomie sofort aus und von jenem Tage an bis zu seinem Tode hatte Eisenhut ständig eine Canüle getragen, weil bei jedem Versuche, sich dauernd derselben zu entledigen, Athmungsbeschwerden aufgetreten waren. Zuerst bediente sich Eisenhut einer silbernen Canüle, welche er aus der Klinik des Herrn Geheimrathes von Nussbaum mitbekommen hatte, als aber diese Canüle schadhaft geworden war, ersetzte er sie durch selbstgefertigte Canülen aus Kautschoukrohr. Er hatte immer mehrere dieser improvisirten Canülen vorräthig und

wechselte mit ihnen von drei zu drei Wochen. Besondere Beschwerden soll Eisenhut durch das lange Tragen einer Canüle nicht gehabt haben, ja er ist sogar bald nach der Operation mehrere Jahre als Vergolder-Gehülfe auf der Wanderschaft gewesen, ohne durch sein Leiden erheblich belästigt zu sein.

Am 10. November Abends ½ versuchte Eisenhut eine jener Kanülen, welche er länger als gewöhnlich getragen hatte, zu entfernen und durch eine frische zu ersetzen. Bei dem Entfernungsversuche stiess er jedoch auf Widerstand, welchen er in unvorsichtiger Weise durch stärkeres Ziehen zu überwinden suchte, dabei aber plötzlich die Empfindung hatte, als sei das in der Trachea liegende Canülenende abgerissen und im Begriffe, herabzurutschen. Es stellte sich, während Eisenhut bestrebt war, zuerst mit einer Scheere, dann mit einer Häckelnadel die Canüle zu fassen und durch die Trachealwunde herauszuziehen, Athemnoth ein, dann plötzlich ein heftiger Hustenanfall, wodurch das obere Canülenende aus der Trachealwunde, in welcher es noch haftete, herausgeschleudert wurde, während das untere Ende in den Luftwegen zurückgeblieben zu sein schien. In hochgradiger Erstickungsangst stürzte Eisenhut darauf zur Erde und bat seine Umgebung durch Gebärden, wie Greifen nach dem Halse etc. um Hülfe. Nach etwa 2—3 Minuten war jedoch der Tod unter Convulsionen und ziemlich reichlichem Bluterguss aus Mund und Nase bereits eingetreten. Auch aus der Trachealwunde hatte sich etwas Blut hervorgedrängt.

Sectionsbericht.*) Mittelgrosse, kräftige Leiche. Links von der Medianlinie des Halses befindet sich

*) Einlaufjournal des Pathol. Instituts Nr. 462. 1885

eine über gänseeigrosse Struma, welche sich beim Einschneiden als eine struma cystica ergiebt, mit etwa $^1/_8$ Liter einer grünlich-dunklen Flüssigkeit angefüllt. Hart neben der Struma sieht man die durch Blut verklebte Oeffnung der Tracheotomiewunde in der Haut, deren Ränder aneinanderliegen. Muskulatur und Fettpolster ist gut entwickelt.

Mit Ausnahme von Kehlkopf, Trachea und Lungen zeigten die übrigen Organe der Leiche keine auffallenden, anatomischen Veränderungen. In beiden Pleurahöhlen befand sich je ein Weinglas voll einer blutig tingirten, serösen Flüssigkeit. Der Herzbeutel ferner enthielt einen Esslöffel voll gelblichen serösen Fluidums.

Der uns in diesem Falle am meisten interessirende Sectionsbefund in Kehlkopf, Trachea und Lungen, welche Organe im Zusammenhange aus der Leiche gelöst waren, ist folgender.

a. Kehlkopf.

Beim Durchschneiden des Kehlkopfes genau in der Mitte der Platte des Ringknorpels, und der Trachea in der hinteren Mittellinie, zeigte sich die Platte des Ringknorpels im Centrum zum Theil verknöchert. Die Epiglottis war seitlich etwas zusammengebogen, sonst unverändert. Das Gefässnetz der valleculae deutlich sichtbar. Als man den Kehlkopf auseinanderbog, zeigte sich die Schleimhaut desselben, soweit sie die hintere Fläche der Epiglottis bedeckt, glatt, glänzend und ausser einigen rothen Pünktchen nicht injicirt. Im linken mittleren Theile des Kehlkopfes dagegen, welcher begrenzt wird durch den linken, schräg nach unten verlaufenden Rand der Epiglottis, den oberen Rand

des linken ventriculus laryngis und den unteren Theil der plica ary-epiglottica, war sie zwar auch glänzend, aber faltig und etwas oedematös. Auf dem dieser Stelle korrespondirenden Theile der anderen Seite zeigte die Schleimhaut vermehrte Röthung, liess aber das Oedem vermissen. Die ary-epiglottischen Falten und die wahren und falschen Stimmbänder waren unverändert. Die Glottis erschien verengert. Weiter abwärts bis zum unteren Rande des arcus cartilag. cricoideae zeigte nunmehr die ganze Kehlkopfsschleimhaut vermehrte Injection, stellenweise auch Furchung und Runzeln.

An der vorderen, inneren Fläche des Ringknorpels, 1,7 Ctm. unterhalb der Insertion der wahren Stimmbänder befand sich eine rundliche, kraterförmige Einsenkung, welche in ihrer Tiefe die Oeffnung der Trachealwunde zeigte, deren Lumen für eine gewöhnliche Bleifeder durchgängig war. Vorn aussen war der Rand der Tracheotomiewunde von theils weichen, zerreisslichen, theils derberen, schmutzig-roth aussehenden, bindegewebigen Zotten und Fetzen umgeben, welche erst verdrängt werden mussten, wenn man das Lumen der Oeffnung demonstriren wollte. Der von diesen Zotten versteckte eigentliche Rand der Oeffnung ergab sich bei genauerer Untersuchung in den oberen und seitlichen Parthien von derber Consistenz, während er nach unten zu eine nachgiebigere Einbuchtung zeigte. Am oberen, inneren Rande fielen besonders zwei linsen- bis erbsengrosse, ziemlich derbe, gestielte, papillomatöse Excrescenzen auf von weissröthlicher Farbe, oberhalb deren sich die Schleimhaut des Kehlkopfes in einem schmaleren, (1 mm) kleineren und einem breiteren, (1,5 mm) grösseren Wulste bis fast unmittel-

bar unter die vordere Insertion der wahren Stimmbänder fortsetzte. Vom inneren, unteren Rande der Oeffnung zog sich eine weisse, in ihrem grössten, queren Durchmesser 2 mm breite, unregelmässig geformte, narbige Schwiele bis an den linken unteren Rand des Ringknorpels hin. Anderweitige Abnormitäten wurden im Kehlkopf nicht gefunden.

b. Trachea.

Die Länge der Trachea vom unteren Rande des Ringknorpelbogens bis an den Sporn der Bifurkation gemessen betrug 13,2 Ctm.

Der innere Umfang der Trachea:

im oberen Drittel: 4,5 Ctm.
in der Mitte: 3,4 „
im unteren Drittel: 5,4 „

Die Schleimhaut der Trachea zeigte fast in ihrer ganzen Ausdehnung bis zur Bifurkation starke Röthung. Vom oberen Ende der Trachea an war sie 6,3 Ctm. weit nach unten gerunzelt, aber glänzend; in der unteren Hälfte glatter und glänzend. In der Schleimhaut der unteren Hälfte der Trachea erkannte man namentlich bei schräg auffallendem Lichte eine grössere Anzahl feinster, durchscheinender, grauer Knötchen, welche unregelmässig in der Schleimhaut vertheilt erschienen, von denen es sich aber nicht ohne Weiteres behaupten liess, ob sie Tuberkeln darstellten, oder ob sie entzündete Schleimfollikel sei.

Als fast unmittelbare Fortsetzung jener oben erwähnten, weissen Schwiele, welche von dem unteren, inneren Rande der Tracheotomiewunde ausging, erstreckte sich, die halbe, vordere und fast die ganze

rechte Wand der Trachea freilassend, in der Länge von 7,0 Ctm. und durchschnittlicher Breite von 1,8 Ctm., eine flache, stellenweise papillomatöse Verdickung der Trachealschleimhaut. Ihr lappenförmig auf der Vorderfläche der Trachealschleimhaut aufliegender Rand liess sich am oberen Ende und in der Nähe des unteren Endes leicht mit einer Pincette abheben; ihr nach hinten gelegener Rand war nicht lappig, sondern ging flach in die normale Schleimhaut über. Das untere Ende selbst bestand aus einer besonders stark ausgeprägten Verdickung, welche aus strahlig nach einem Punkte zusammenlaufendem Narbengewebe gebildet war, dem entsprechend auch grade an dieser Stelle und etwas oberhalb und unterhalb derselben, namentlich die hintere, muskulöse, intracartilaginöse Trachealwand starke Verdickung und Derbheit zeigte. Das Lumen der Trachea betrug an dieser Stelle, trotzdem das Präparat in seinen einzelnen Theilen schlaff und gedehnt war, nur 3,4 Ctm. an Umfang. Die Farbe der ganzen 7,0 Ctm, langen Verdickung unterschied sich in ihren oberen Parthien nur wenig von der Farbe der übrigen Trachealschleimhaut. Mehr gegen die Mitte zu, unmittelbar über der strahligen Narbe, befand sich eine rundliche, schmutzig-roth verfärbte Stelle von der Grösse eines Pfennigs, deren Rand nicht scharf ausgeprägt war, und deren Fläche Andeutungen von geschwürigem Zerfall zeigte. Das untere Ende der Verdickung, entsprechend der strahligen Narbenbildung, war zwar auch stark geröthet, aber von schmalen, dicht nebeneinander liegenden, bisweilen ganz weissen narbigen Streifchen durchzogen.

Ein Blick auf die ganze Trachea von vorn liess

die Unterschiede in ihrer Weite besonders deutlich hervortreten. Oben zeigte sie die normale Weite, gegen die Mitte zu verengte sie sich und unterhalb dieser Verengerung erschien sie weiter als normal. Die Configuration der Knorpelringe schloss sich dieser Gestalt der Trachea insofern an, als gegen die Strictur zu die Ringe seitlich zusammengepresst waren und mit einem Winkel merklich nach vorn vorsprangen, wodurch der Trachea das Aussehen einer Säbelscheide ertheilt wurde, während sie unterhalb dieser comprimirten und stricturirten Stelle ungewöhnlich weit ausgebogen erschienen.

Vorn vor der Trachea, genau der Bifurkationsstelle entsprechend, befand sich ein etwa taubeneigrosser, harter Tumor, welcher beim Durchschneiden knirschte und sich als eine in Verkalkung und Verkäsung übergegangene Bronchialdrüse erwies.

c. Rechte Lunge.

Die Pleura war fast in ganzer Ausdehnung der rechten Lunge glatt und glänzend und liess das Lungenparenchym normal durchscheinen. Nur im Oberlappen nahe der Spitze befanden sich auf der Pleura bindegewebige Auflagerungen und Spangen, welche von einer trichterförmig eingezogenen Narbe des Lungengewebes ihren Ausgang nahmen und eine Verwachsung von Pleura pulmonalis et costalis erzeugt hatten.

Der Oberlappen war an den hinteren, oberen und seitlichen Parthien dunkelbraunroth gefärbt, während die vorderen Parthien eine hellere, stellenweise graurothe Färbung und subpleurales, alveoläres Emphysem zeigten. Entsprechend den dunkler gefärbten Stellen war die Consistenz vermehrt. Bei Druck mit dem Finger

fühlte man Crepitiren wie bei Hautemphysem. In den helleren Parthien, namentlich dem vorderen, scharfen Rande zu, näherte sich die Consistenz successive dem Normalen. Bei stärkerem Druck in die narbige Einziehung fühlte man in der Tiefe eine rundliche Verhärtung von der Grösse einer kleinen Bohne, welche sich als eine verkalkte Bronchialdrüse auswies.

Beim Einschneiden hörte man namentlich in den vorderen, oberflächlicheren Parthien deutliches Knistern, welches aber nach hinten und oben zu sich ganz verlor. Das Gewebe schnitt sich weich und zeigte den dunklen Stellen entsprechend vermehrten Blut- und Saftgehalt. Die Schittfläche zeigte ebenfalls den dunkleren Stellen entsprechend braun- fast schwarzrothe Färbung, in den vorderen Parthien dagegen war sie hellroth. Ausgeschnittene Stückchen sanken im Wasser nicht unter.

Der Mittellappen war deutlich abgegrenzt, von normaler Grösse. Er verhielt sich in Bezug auf Farbe, Consistenz und Luftgehalt wie die vorderen und mittleren Parthien des Oberlappens, nur der Blut- und Saftgehalt war etwas geringer und zugleich schaumiger. Es zeigte sich auch hier wie am Rande des Oberlappens subpleurales, alveoläres Emphysem.

Der Unterlappen schien vergrössert. Die Farbe war in allen den Rippen und dem Diaphragma anliegenden Theilen braunroth, dagegen in den dem Ober- und Mittellappen anliegenden Theilen heller mit einem Stich in das Graugrünliche. Gegen den unteren scharfen Rand zu befanden sich einige kleinste, hellrothe Stellen.

Die Consistenz war in ganzer Ausdehnung des Unterlappens gleichmässig vermehrt, schwappend, milzartig.

Luftgehalt fast ganz aufgehoben, nur an einigen Stellen nahe am scharfen Rande deutlich nachweisbar.

Beim Einschneiden des Unterlappens ganz spärliches Knistern; er schneidet sich weich. Die Farbe der Schnittfläche durchweg schwarzroth. Dem entsprechend der Blut- und Saftgehalt bedeutend vermehrt.

Beim Aufschneiden der Bronchien zeigte sich deren Wand nicht verdickt. Die Schleimhaut war etwas geschwellt und geröthet, stellenweise blutig suffundirt. In den Bronchien befand sich blutige seröse Flüssigkeit.

Die Intima der Lungenarterien war durch Imbibition geröthet, sonst normal.

Die Bronchialdrüsen waren bis auf eine, welche in Verkalkung übergegangen war, normal, schiefrig gefärbt. Gewicht der rechten Lunge 557 grm.

d. Linke Lunge.

Die Pleura überall glatt, glänzend und durchsichtig.

Der Oberlappen etwas vergrössert. Die Farbe desselben war in den oberen und hinteren Parthien braunroth, mit einzelnen hellrothen Fleckchen untermischt, sonst verhielt sie sich wie rechts.

Seine Consistenz war vermehrt, gallertartig. Fingereindrücke blieben nicht zurück. Im Uebrigen verhielt sich der Oberlappen genau wie rechts.

Dasselbe gilt in allen Stücken vom Unterlappen. Bronchien, Bronchialdrüsen, Lungenarterie ebenfalls wie rechts.

Gewicht der linken Lunge 527 grm.

Es war bei der Section zu erwarten, dass sich das untere Bruchstück der Kanüle irgendwo im Respira-

tionstractus gefunden hätte, allein trotz genauster Untersuchung bis in die kleinsten Bronchien hinein war nichts von ihm zu entdecken, es musste also vorher auf irgend eine Weise seinen Weg nach aussen gefunden haben.

Die Möglichkeiten, welche hier vorliegen könnten, wären: 1, dass das Fragment entweder durch die heftigen Hustenstösse, oder durch den hämoptoischen Bluterguss im Hause des E. unbemerkt mit fortgerissen wurde, 2, dass es bei der Section selbst verloren gegangen ist. Ein Abhandenkommen bei der Section glaube ich desshalb absolut ausschliessen zu dürfen da Kehlkopf, Trachea und Lungen im Zusammenhange aus der Leiche gelöst und auf das Sorgfältigste untersucht wurden. Leider war auch das obere Kanülenende bei der polizeilichen Recherche nach dem Tode E's durch einen Zufall verloren gegangen, jedoch gelang es mir durch die Freundlichkeit des Herrn Dr. Hemmer, welcher zuerst zur Leiche E's gerufen war, eine genaue Beschreibung des oberen Kanülenfragmentes zu bekommen. In der Wohnung des Verstorbenen fand ich ausserdem eine jener oben erwähnten Ersatzkanülen vor, welche nach den Aussagen der Angehörigen Eisenhut's in allen Stücken der zuletzt gebrauchten Kanüle geglichen haben soll. Die Beschreibung und Zeichnung, welche ich von dem verlorengegangenen oberen Fragmente bekommen hatte, passte ausserdem vollkommen auf den entsprechenden Theil der Ersatzkanüle, sodass es mir nicht zu gewagt erscheint, wenn ich letztere auch als Ersatz der verlorengegangenen Kanüle für die Vervollständigung meiner Angaben benutze.

Fig. I.

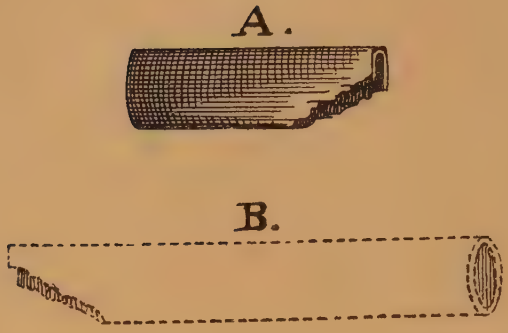

A. Ansicht des gefundenen oberen Theiles.

B. Muthmassliche Ansicht des unteren Theiles; nach der Ersatzkanüle gezeichnet.

Natürliche Grösse!

Die Kanüle, welche aus grauem Kautschoukrohr bestand, hatte:

eine Länge von 9,5 Ctm.
eine Peripherie von 3,1 Ctm.
einen Durchmesser von 1,0 Ctm.

Das Fenster derselben befand sich 2,0 Ctm. unterhalb ihres oberen Endes, war 2,5 Ctm. lang und 0,6 Ctm. breit. Die Kanüle war, wie aus dem aufgefundenen Reste derselben deutlich hervorging in der Mitte des von dem Fensterausschnitte übriggelassenen Theiles der vorderen Kanülenwandung, also an der wenigst resistenten Stelle, mitten glatt durchrissen, während der übrig gebliebene Rand des Kanülenfensters wie ein nekrotischer Röhrenknochen angefressen erschien. Da

durch konnte der Gedanke nahe gelegt werden, als sei das ganze intratracheale Ende der Kanüle beim Tode E's durch langes Tragen bereits derartig erweicht, inkrustirt und macerirt gewesen, dass es bei den In- und Exspirationsanstrengungen und den Extractionsversuchen Eisenhut's in einzelne Bröckel zerfiel, einen Verschluss der stenosirten Trachea dadurch zu Stande brachte und durch die dann eintretende Hämoptoe mit fortgespült worden. Man könnte darin in der That vielleicht eine Erklärung für das spurlose Verschwinden der Kanüle suchen.

In der Litteratur habe ich zwei Fälle beschrieben gefunden, in welchen eine derartige Zerbröcklung von Kanülen in Folge von Anätzung beobachtet worden ist. In dem einen, welchen Bryant (Lanect. 1861 vol. II. p. 253) beobachtete, »hatte eine wegen syphilitischer Laryngostenose tracheotomirte Frau einmal 6 Monate lang das Wechseln und Reinigen ihrer Kanüle verabsäumt. Beim Ausziehen der Doppelkanüle fand sich die innere nur entfärbt, die äussere dagegen durch Oxydation mehrfach perforirt und auf dem Punkte, in mehrere Stücke zu zerbröckeln.« Ganz ähnlich verhielt es sich in dem zweiten Falle von Roussell (Med. Times and Gaz. Jan. 14. 1861) wo ein grosses Stück der äusseren, drei Jahre lang getragenen Kanüle sich durch Corrosion losgelöst hatte und in die Trachea hinuntergefallen war.

In unserem Falle kann aber doch wohl von einer derartigen Zerstörung der Kanüle keine Rede sein, denn erstens hat die Kanüle nicht länger als sechs Wochen gelegen, zweitens bestand sie aus derbem Kautschoukrohr, welches derartigen Anätzungen mehr

Widerstand leistet als Metall, drittens waren in der Trachea überhaupt keine so ätzend wirkenden Sekrete vorhanden, auch hätten in dem Falle die in der Trachea gefundenen Veränderungen wohl hochgradigere und ausgedehntere sein müssen, es fanden sich aber nur an einer Stelle Spuren floriden, geschwürigen Zerfalles. Bei Vorhandensein von jauchenden Geschwüren hätte allerdings die Möglichkeit derartiger Zertrümmerung der Kanüle nahe gelegen.

Den thatsächlichen Vorgängen dürfte es daher wohl am meisten entsprechen, wenn wir annehmen, dass die fest von den vielfachen Granulationen an der Trachealwunde und in dieser selbst eingekeilte Kanüle bei den Entfernungsversuchen riss und dass auch ihr unteres Ende später in toto während des Hustenanfalles herausgeschleudert wurde und verloren ging.

Aus der Litteratur konnte ich nur acht Fälle auffinden, in welchen Tracheotomie-Kanülen, oder Bruchstücke von denselben als Fremdkörper in den Luftwegen vorgekommen waren. Diese Fälle sind:

1. Kühn. Günthers Lehre von den blutigen Operationen. Cap. Operationen an Kehlkopf und Luftröhre, pag. 155.
2. Walters. Removal of foreign body from the left bronchus. The british med. journ. 1. Vol. 1868 pg. 141.
3. Spence. Removal of foreign body from the left bronchus, The british med. journ. 1. Vol. 1868 pag. 209.
4 Masing. Zur Casuistik der fremden Körper in den Luftwegen. Petersbg. med. Zeitschrift 1869. Band 17 pag. 30.

5. Elias. Monatsschrift für Ohrenheilkunde, Nasen-, Rachen-, Kehlkopferkrankungen. Jahrgang 1882. Nr. 1.
6. Pemberton. Internationales Centralblatt für Laryngologie und Rhinologie. Herausgegeben von Semon. Jahrg. 1.
7. Roussell. Med. Times and. Gaz. journ. Jan. 14. 1860.
8. Gurlt. Jahresbericht für 1862. Edinbg. med. journ. 1862 p. 192.

Wenn ich einige dieser Fälle nicht mit der wünschenswerthen Ausführlichkeit wiedergeben kann, so dürfte das damit zu entschuldigen sein, dass ich mich oft mit den vorgefundenen kurzen Notizen begnügen musste, da ein Theil der ausführlichen Litteratur, auf welche verwiesen wurde, mir nicht zugänglich war.

Der erste Fall, mitgetheilt von Kühn, betrifft einen Mann, welcher sich in selbstmörderischer Absicht die Trachea durchschnitten hatte. Er wurde zwar am Leben erhalten, bekam aber später durch Narbencontractur eine Trachealstenose, welche ihm bedeutende Athembeschwerden verursachte. Er tracheotomirte an der Stelle der alten Narbe sich selbst und legte eine bleierne Röhre in die Trachea ein. Der Fall ist auch deswegen für uns besonders bemerkenswerth, als im Verlaufe der Krankheit die bleierne Röhre einmal in einen Bronchus herabfiel, aber durch die Trachealwunde bald wieder extrahirt wurde. Nähere Details giebt Kühn darüber nicht an.

Der zweite Fall, welchen Walters beobachtete, theile ich hier in der Uebersetzung mit.

»F. W. 40 Jahre alt, ein Schneider, war vor 12 Jahren wegen einer Erkrankung des Kehlkopfes tra-

cheotomirt worden mit nachfolgendem Fieber. Er hat seitdem seine Kanüle immer getragen, da er nicht im Stande war, sie zu entbehren. Die Stimme ist sehr deutlich aber heiser gewesen. Am 22. März 1867, 8,30 Vormittags sprang, während er die Kanüle endlich zum Reinigen herauszunehmen versuchte, der Schild ab, und W. konnte sich des cylindrischen Theiles nicht bemächtigen. Als ich ihn kurz nachher besuchte, konnte ich die Kanüle am Rande der Wunde sehen. Ich ging hinunter, Instrumente aus dem Wagen zu holen und Dr. Hollmann zu bitten, mir zu assistiren. Als ich zurückkehrte, war die Kanüle in die Trachea hinunter geschlüpft und konnte von mir mit einer krummen Sonde in einer Entfernung von 5 Zoll von der äusseren Oeffnung rechts gefühlt werden. Das Athmen war auf der rechten Seite der Brust unvollkommen, auf der linken normal. Mässige Anfälle von Dyspnoe traten von Zeit zu Zeit ein; der Husten war sehr ermüdend. Eine Verschiebung wurde durch kräftige Schläge auf Stirn und Rücken versucht, ohne jedoch dadurch die Stellung der Kanüle zu ändern.

3 Uhr Nachmittags beschlossen wir, nachdem wir ein paar gebogene Zangen erhalten hatten, fernere Versuche zu machen, die Canüle zu entfernen. Ein am Ende der einen Zange befestigter Haken wurde zuerst eingeführt und stiess auf etwas, was der Canüle gleich schien; beim Anziehen kam aus der Trachealwunde eine ziemlich profuse, helle Hämorrhagie. Daher wurde der Haken losgemacht und zurückgezogen. Unter Chloroformnarkose wurde dann die lange Zange eingeführt, man fühlte die Kanüle, aber man konnte ihrer nicht habhaft werden. Blutiger Schleim kam un-

aufhörlich aus Mund und Nase und wurde leicht herausbefördert. Das Athmen wurde so unregelmässig, dass das Chloroform ausgesetzt werden musste. Als er sich genügend erholt hatte, stellte ich eine neue Untersuchung an und fand die Canüle mehr als 5 Zoll tiefer und auf der linken Seite. Nach einigen verunglückten Versuchen wurde die Canüle von der langen Zange ergriffen und nach der Wunde gezogen, wo sie stecken blieb. Während Dr. Hollmann die Oeffnung grösser machte, glitt die Canüle wieder zurück. Indessen gelang es mir, sie augenblicklich wieder zu ergreifen — diesmal glücklicher Weise in der Längsaxe. Sie wurde sofort entfernt und fand sich mit schleimigen Massen angefüllt. Nach der Entfernung klagte Patient nur über grosse Müdigkeit und über etwas Brustschmerz.

Während der Extractionsversuche empfand der Patient keine Schmerzen, nur Angst und Athemnoth. Seine Genesung erfolgte schnell, und in wenigen Tagen war er fähig, seine Arbeit wieder aufzunehmen.

Einen dritten, ganz ähnlichen Fall, der besonders durch die grössere Zweckmässigkeit der Extractionsmanier der Canüle ausgezeichnet ist, theilt Spence mit. Spence giebt den Rath, mit geschlossenen Zangenbranchen in das Lumen der Canüle einzudringen, dann könne die Extraction ohne Schwierigkeiten bewerkstelligt werden, »if the operators only remember to keep the blades expanded during the process of extraction.«

Auch von diesem Falle hier die Uebersetzung.

»G. F. 33 Jahre alt, kam am 4. Juni 1868 in das Hospital und gab dort an, dass ungefähr eine halbe

Stunde vorher der Schild einer Tracheotomiecanüle, welche er die letzten 12 Monate getragen habe, plötzlich losgegangen und der cylindrische Theil hinunter in die Luftröhre geglitten wäre. Er wies auf eine Stelle, welche mit der Bifurcation in der Trachea übereinstimmte, und sagte, er fühle dort die Canüle. Er sprach und athmete ohne Schwierigkeit, das einzige Symptom waren heftige Hustenanfälle, welche in regelmässigen Zwischenpausen wiederkehrten. Nachdem Spence eine Sonde in die Trachea eingeführt hatte, leitete er sie in den rechten Bronchus, aber es gelang ihm nicht, irgend einen fremden Körper zu entdecken. Der linke Bronchus wurde nun zunächst sondirt und dann konnte man deutlich hören wie die Sonde die metallische Canüle traf. Nun wurde chloroformirt, und als die Oeffnung in die Trachea hinein erweitert war, führte man eine Zange mit fast rechtwinklig gebogenen Branchen in den rechten Bronchus hinunter und geschlossen in die Canüle hinein. Die Branchen der Zange wurden nun heftig gespreizt, und die so festgehaltene Canüle sofort herausgezogen zur augenblicklichen Erleichterung des Patienten, der 4 Tage später das Spital ganz wohl verliess.«

Ein weiterer vierter Fall findet sich in der Petersburger medicinischen Zeitschrift mitgetheilt. Er ist der einzige, welcher auch letal endet und bietet der Section wegen, die gemacht wurde, besonderes Interesse dar. Masing schreibt: »Im Juli des vorigen Jahres (1868) kam im Marien-Magdalenen Hospitale ein Fall zur Beobachtung, der mir der Veröffentlichung werth zu sein scheint.

Luka Patschikarew, ein 47jähriger Bauer meldete sich am 24. Juli 1868 zur Aufnahme.

Anamnese: Im Herbste 1864 litt er an oedema glottidis, weshalb ihm im obengenannten Spitale die Tracheotomie gemacht wurde; er fühlte sich gleich so wohl, dass nach wenigen Tagen die Canüle entfernt werden konnte. Allein kaum war die Trachealwunde verheilt, so traten von Neuem Erstickungszufälle ein und die Luftröhre musste wieder eröffnet werden. Nach wochenlanger Reconvalescenz verliess er ganz wohl das Spital am 4. XII. 1864. Bis vor zwei Jahren hat er sich häufig dem Operateur präsentirt, der es aber noch nicht für gerathen hielt, die Wunde zu schliessen. Die letzten zwei Jahre hat er auf eigene Hand beim besten Wohlsein bald mit bald ohne Canüle geathmet letzteres war ihm leichter. Seit zwei Wochen fiebert Patient; hustet, wirft eitrigen Schleim aus und fühlt sich sehr krank.

Status praesens: Mässig guter Ernährungszustand. Verdauungsapparat in Ordnung. Thorax vorn stark vorgewölbt, fast winklig in der Höhe des dritten Rippenknorpelpaares. Percussion in den ersten Intercostalräumen gleich voll, dann links eine gedämpfte Zone von der 3.—5. Rippe vom Sternum bis zur Wirbelsäule. Auskultation lässt überall schwaches, unreines Vesiculärathmen mit Rasseln hören, auf der Dämpfung aber bronchiales Hauchen mit feuchten Rasselgeräuschen. Husten stark, viel Auswurf, der schleimig-eitrig und etwas übelriechend ist. Resp. 40. Patient wünscht dringend das Vernähen der Wunde, da er ohne Canüle viel leichter athmen kann. Er

spricht rauh, aber ganz verständlich. Körpertemperatur bei der Aufnahme 39,8. Puls 120.

Schon am anderen Tage wird Patient sehr schwach. Temperatur 39,0. Am 27. um 9 Uhr Morgens erfolgt der Tod.

Section. 27 Stunden post mortem. Brusthöhle: Mehrere Rippenknorpel verknöchert. Beide Lungen an die Brustwand geheftet durch nur an der Spitze derbe, sonst zarte, leicht trennbare Adhäsionen. Pleurahöhle leer. Herzbeutel enthält etwas klares Serum. Grössenverhältnisse des Herzens normal, die Höhlen enthalten viel Blut und mächtige Fibrincoagula, die sich auch in bedeutenden Massen aus der Aorta ziehen lassen. Ostien und Klappen bieten keine Störung, letztere im Herzen alle etwas verdickt und weisslich. Intima der Aorta glatt und spiegelnd.

Der ganze tractus respiratorius wird zusammenhängend aus der Leiche entfernt. Schild- und Ringknorpel sind ganz verknöchert. Die Trachealwunde entspricht den obersten Knorpelringen, daselbst sind Schleimhaut und äussere Haut zu einem schmalen Narbenringe miteinander verwachsen. Der Kehldeckel etwas derb. Die Schleimhaut des Larynx blass, mit zähem Schleim bedeckt. Der rechte Giessbeckenknorpel ist an Gestalt und Stellung ganz normal, sein wahres Stimmband und die Morgagnische Tasche gut ausgeprägt. Links ist statt des Giessbeckenknorpels ein nur stecknadelkopfgrosses Knorpelstück vorhanden, das seinen Sitz wohl eine Linie tiefer als der rechte Giessbeckenknorpel an der Platte des Ringknorpels hat, so dass das linke Stimmband je mehr nach hinten, desto tiefer hinab steigt. Ausserdem ist dieses Stimmband

nur sehr wenig prominent, ein flacher Wulst, ebenso die Morgagnische Tasche und das falsche Stimmband nur angedeutet.

Die Schleimhaut der Trachea durchweg stark geschwellt, fast grünlich missfarben, mit Schleim bedeckt. Ungefähr einen Zoll unter der Trachealwunde ist an der vorderen Wand der Luftröhre durch den unteren Rand der Canüle die Schleimhaut verschwärt, bis auf den Knorpel zerstört. Nach der Bifurkation wird die Schleimhaut besser, meist stark injicirt, aber intakt Bei Weiterverfolgung der Bronchien findet man sogleich nach Eintritt des rechten in seine Lunge einen starken Ast abgehen, der für den ganzen Unterlappen bestimmt ist. In diesem sitzt, fest eingeklemmt, die äussere, 5 Ctm. lange und 3 Ctm. im Umfange messende silberne Canüle, ihre Krümmung einer entsprechenden Krümmung des Luftröhrenastes genau angepasst. Sie lässt sich herausziehen, ist schwärzlich verfärbt, inwendig mit Schleim ausgekleidet, aber durchaus nicht verstopft. Die Umgebung der Canüle ist nicht bemerkenswerth verändert, kaum ist die Bronchialschleimhaut hier stärker injicirt. Der untere Lappen ist ebenso wie die beiden anderen der rechten Lunge überall lufthaltig, etwas oedematös. In der linken Lunge der obere Lappen, mit Ausnahme der Spitze, und ein Theil des unteren hepatisirt, zerreisslich, grau-roth gefärbt, mit zahlreichen, kleinen Eiterheerden und einer über gänseeigrossen, fast leeren Höhle, welche hinter der Vorderfläche des oberen Lappens ihren Sitz hat, durchsetzt. Keine Tuberkeln. Die nicht hepatisirten Parthien sind hyperämisch und oedematös.

Epicrise: Dass an der Canüle, welche Patient

trug, die äussere Hülle fehlte, wurde gleich bemerkt, wo sie aber geblieben, danach ist nicht gefragt worden, demnach lässt sich auch nicht angeben, wie lange sie im Bronchus gelegen. Das Ansehen derselben lässt wohl vermuthen, dass das Hinabgleiten schon vor längerer Zeit geschehen sei. Auffallend ist es, dass Patient von diesem Zufalle nichts erzählt hatte. Sollte es wirklich passirt sein, ohne dass er es gemerkt hätte (vielleicht im Schlafe) ?

Ueber den fünften, von Elias beobachteten Fall finden sich in einem Referate Rossbachs (Monatsschrift für Ohrenheilkunde etc.) folgende Angaben. »Einem dreijährigen Kinde, welches an Laryngitis crouposa litt, wurde die Tracheotomie gemacht und eine Kautschoukcanüle eingelegt. Beim Herausziehen des inneren Canülenrohres behufs Reinigung von Blutgerinseln, hörte das Kind plötzlich auf zu athmen und wurde bald ganz cyanotisch. Das äussere Canülenrohr hatte sich von der Halsplatte gelöst und war in die Trachea herabgefallen. Es gelang noch rechtzeitig, dasselbe herauszuziehen und das Kind durch künstliche Respiration wieder in das Leben zurückzurufen.«

Besondere Beachtung verdienen endlich noch die beiden Beobachtungen von Pemberton und Roussell. In dem ersten dieser Fälle war der rechte Schenkel (!) einer silbernen Canüle nach dreijährigem Tragen in den rechten Bronchus gefallen. Die Extraction der Canüle wurde vergeblich versucht, sie wurde jedoch während eines Hustenanfalles spontan herausgetrieben. Der Patient Roussell's, welcher seine Canüle auch länger als drei Jahre getragen hatte, »hustete einmal ein grosses Stück der äusseren Röhre, welches sich

durch Corrosion losgelöst hatte und in die Trachea heruntergefallen war, im Schlafe aus.« Aehnlich verhielt es sich in dem Falle, welchen Gurlt mittheilt.

Es wird durch die Beobachtungen der letztgenannten Autoren der Beweis geliefert, dass ein Hustenanfall hinreicht, die Entfernung eines so grossen Fremdkörpers, wie ein Kanülenrohr es ist, zu bewerkstelligen; eine Thatsache, welche die Wahrscheinlichkeit dieses Vorganges auch in unserem Falle nur erhöhen kann.

Nach dieser Abschweifung auf das Gebiet der Litteratur über die Tracheotomie-Canüle als freibeweglicher Fremdkörper möge es mir gestattet sein, genauer auf die Veränderungen einzugehen, welche sich im Anschluss an die Tracheotomie durch das lange Tragen von Canülen in der Trachea und im Kehlkopf entwickeln können. Auch in unserem Falle wurden diese Veränderungen in exquisitester Weise gefunden.

Die durch langes Tragen von Canülen erzeugte Knorpelnekrose, welche bis zu einem Grade vorschreiten kann, dass dadurch Einknickungen und Compressionen der abnorm nachgiebigen Traehealwandungen durch die benachbarten Theile entstehen und daher der respiratorische Gaswechsel überhaupt nicht mehr denkbar ist, war in unserem Falle nicht vorhanden. Knorpelnekrose, die aus der oben erwähnten Ursache entstanden ist, ist überhaupt bis jetzt nicht häufig beobachtet worden. Weit häufiger ist die Bildung von Granulationen und Schleimhautverdickungen an den durch die Canüle am Verwachsen gehinderten Knorpelschnittflächen. Der Entfernung der Canüle können dadurch fast unüber-

windliche Schwierigkeiten entgegen gestellt werden, und besonders werden sie dadurch gefährlich, dass sie nach der gelungenen Entfernung der Canüle die kleine Oeffnung verschliessen und somit den vielleicht einzig brauchbaren Weg für die Respiration ausschalten. In unserem Falle befanden sich derartige Veränderungen in Form mehrerer kleiner Granulome und Wülste am oberen inneren Rande der Trachealwunde. Diese Granulome sowohl, als auch die in dem Sectionsbericht erwähnten bindegewebigen Zotten dürften dadurch, dass sie das Lumen der Trachealwunde verschlossen, mit zu dem schnellen Tode Eisenhut's beigetragen haben.

Dass aber nicht allein an der Trachealwunde selbst und in ihrer nächsten Umgebung Granulome und Ulcerationen, Verdickungen der Schleimhaut etc. auftreten, sondern dass bei langem Tragen von Canülen auch an entfernteren Stellen der Trachea ganz dieselben Veränderungen sich einstellen können, das erwähnt z. B. Hüter ausdrücklich, und unser Fall liefert einen neuen Beweis dafür. Die Mehrzahl der Beobachtungen stimmt zwar darin überein, dass sich die durch die Canüle erzeugten Ulcerationen und Granulationen an der vorderen Trachealwand und zwar vorwiegend in der Gegend des unteren Randes der Canüle befanden. In unserem Falle war aber die vordere Trachealwand an den pathologischen Veränderungen nur wenig betheiligt, dieselben fanden sich vielmehr am deutlichsten an der hinteren Wand ausgesprochen. Ausser den prädisponirenden Momenten, welche man in der verringerten Widerstandsfähigkeit der Schleimhaut durch Entzündungsvorgänge, im schlechten Allgemeinbefinden und im Alter der betreffenden Patienten

würde suchen müssen, scheint mir doch vor allen Dingen die mechanische Wirkung der Canüle berücksichtigt werden zu müssen, soweit dieselbe durch das Material, aus welchem die Canüle besteht, beeinflusst wird. Der Umstand, dass die Canülen, welche unser Kranker in den letzten Jahren getragen hat, aus geradem, derben Kautschoukrohr gefertigt waren, macht es sofort einleuchtend, dass diese Canülen, nachdem sie durch Einführung in die Trachea eine gewisse, nicht fixirte Krümmung erfahren hatten, durch die Tendenz, in die gerade Lage zurückzugehen, vorwiegend auf die hintere Trachealwandung einen Druck ausüben mussten. Dieser Druck wurde in seinem Effecte noch erhöht durch häufige Berührung der Canüle von aussen — z. B. beim Sprechen —, durch Beugung der Halswirbelsäule nach vorn, durch Compression der Trachea durch die Struma. Diese zwar geringen, aber continuirlich wirkenden Reize waren am unteren scharfen Rande der Canülen natürlich am stärksten ausgesprochen, deshalb fand sich auch, der Stelle genau entsprechend, eine geschwürige Veränderung der Schleimhaut. Weiter hinauf, wo die breite Oberfläche der Canülen der Schleimhaut angelegen hatte, war es nur zu einer hyperplastischen, schwieligen Verdickung der Schleimhaut gekommen, welche da aufhörte, wo sich die Canüle von der hinteren Trachealwand fort der Tracheotomiewunde zuwandte.

Wie hat man sich nun das Entstehen der strahligen Narbe in der stricturirten Stelle der Trachea zu erklären? Wir haben es da offenbar mit einer älteren Veränderung zu thun, die aber mit den über ihr liegenden frischen in enger

lokaler Verbindung steht. Die Narbe könnte in Folge eines syphilitischen oder tuberculösen Processes entstanden sein! So hat z. B. Trendelenburg eine grössere Anzahl von Fällen durch Narbencontraction erzeugter Trachealstenosen zusammengestellt und mit Ausnahme eines Falles syphilitische Geschwüre als Ursache derartiger Zustände nachweisen können. Es ist mir nicht gelungen, irgend einen anamnestischen Anhaltspunkt für Lues zu bekommen, und auch die Section hat nichts der Art ergeben. Näher liegt der Gedanke an Tuberkulose, an welcher der Vater des Kranken im 60. Lebensjahre gestorben ist. Es muss jedoch ausdrücklich hervorgehoben werden, dass die Prädilectionsstelle der Tuberkulose des Kehlkopfes, die regio interarytaenoidea frei war und dass Bacillen nicht gefunden wurden. Der innige lokale Zusammenhang der Narbe mit den über ihr liegenden, offenbar frischeren Veränderungen lässt es unter diesen Verhältnissen wohl am wahrscheinlichsten erscheinen, dass wir es hier mit der Narbe eines durch den Druck einer in früherer Zeit getragenen längeren Canüle erzeugten Dekubitusgeschwüres zu thun haben.

Als Ursache der vorhandenen, ziemlich hochgradigen Trachealstenose, wie wir sie sonst nur nach Traumen, nach tiefer greifenden entzündlichen Processen vornehmlich dyskrasischer Natur, bei Neubildungen in der Trachea selbst oder in ihrer Umgebung beobachten, glaube ich ausser dem letzten der aufgezählten ätiologischen Momente in unserem Falle noch die Tracheotomiekanüle insofern beschuldigen zu müssen, als die durch sie erzeugten pathologischen Verände-

rungen die primäre, durch die Struma bedingte Stenose sekundär noch steigerten.

In der Litteratur sind die nach Tracheotomie auftretenden Granulome und Geschwüre sehr häufig behandelt worden. Da es hier aber nicht darauf ankommen kann, eine Uebersicht der ganzen diesbezüglichen Litteratur zu geben, so will ich aus der grossen Zahl von Beobachtungen nur Einiges zur weiteren Illustration unseres Falles herausgreifen.

Sehr genaue Untersuchungen hat Roger über diesen Gegenstand angestellt (Arch. génér. de médecine 1859. II. p. 5. Des ulcérations de la Trachéeartère, produites par le séjour de la canule après la tracheotomie). Es sind dieselben von mir der Dissertation Bose's — Verengerungen und Verschliessungen des Kehlkopfes. Giessen. 1865 — entnommen, Roger hat unter 53 Tracheotomirten 13mal Granulome und Geschwüre beobachtet, welche durch das lange Tragen von Canülen bedingt waren. Diesen seinen eigenen Beobachtungen konnte er noch 9 fremde hinzufügen. In den meisten Fällen war Diphtheritis vorausgegangen, und es handelte sich um ziemlich bedeutende Zerstörungen der Trachealwand. Besonders interessant ist ein Fall, in welchem eine Frau 11 Monate nach der Tracheotomie unter bedeutenden Blutungen aus der Oeffnung der Canüle starb. Bei der Section fand man in der Höhe des Brustbeines eine unregelmässige Perforation der Trachea und Durchgreifen des Geschwüres in den truncus anonymus.

Auch Hasse theilt in der Berl. klin. Wochenschrift 1868, Nr 4 eine Anzahl von Fällen mit, in denen durch die Obduction der Beweis geliefert werden

konnte, dass durch den Druck der Canüle »Dekubitus der Schleimhaut« entstanden war Die Ursache dafür erblickt er in der unzweckmässigen Krümmung der damals gebräuchlichen Canülen.

Eine ganz eigenthümliche Beobachtung, der sich auch die Beobachtungen zweier französischer Aerzte (Paris und Rouzier-Joly. Gaz. des hôp. 1867. Nr. 44 & 75) anreihen liessen, machte Hueter im Jahre 1868 in seiner Klinik zu Rostock. In der Berl. klin. Wochenschrift vom Jahre 1869, Nr. 31 berichtet Hueter selbst ausführlich darüber.

Ein $3^1/_2$ jähriger Knabe wurde wegen diphtheritischer Dyspnoe tracheotomirt. Nach kurzer Zeit trat eine intensive Wunddiphtheritis ein, deren erysipelatoid gerötheter Hof bis zum Unterleibe reichte. Ein sehr grosser Defect der vorderen Trachealwand und eine gleichzeitig bestehende Pharynxlähmung bildeten sich mit der Zeit zurück, es traten aber während der Vernarbung wieder Respirationsbeschwerden auf, welche zu erneuter Einlegung der Canüle zwangen. Trotzdem nun die Wundfläche gut weiterheilte, führte doch jeder Versuch, die Canüle zu entfernen, zu ängstlicher Suffocation. Da bei der laryngoskopischen Untersuchung sich die Glottis als vollständig intact erwies, so kam Hueter auf den Gedanken, dass es sich um eine Granulationsgeschwulst im Lumen der Trachea handeln müsse. In der That verhielt es sich auch so, denn in der Nähe der Tracheotomiewunde hatte sich ein gestielter, mit Schleimhaut überzogener, runder Tumor entwickelt. »Lag die Canüle in der Trachea,« sagt Hueter, »so wurde die Geschwulst an die Trachealwand angedrückt, und die Luft circulirte frei durch

Fig. II.

Fig. III.

T. Tumor. Tr. Trachea. C. Canüle.

die Canüle, wie Fig. II diesen Zustand darstellt. Sobald aber die Canüle entfernt wurde, hob der Exspirationsstrom den Tumor empor, und indem sich derselbe in dem Lumen der Trachea feststellte, wurde der Weg für die Luft sowohl gegen die Glottis, wie gegen die Trachealöffnung zu verlegt.« In dieser Stellung sehen wir das Granulom in Fig. III. Da Hueter es längere Zeit vergeblich versuchte, von der Tracheotomiewunde aus den Tumor an seinem Stiele zu excidiren, und der Kleine eine eingreifende Operation, wie Spaltung der Trachea in grosser Ausdehnung nicht ertragen haben würde, so suchte Hueter nunmehr den Tumor in kleineren Parthien zu zerquetschen. Er brachte es damit so weit, dass zur Zeit seines Berichtes der Knabe $^1/_2$ Stunde ohne Canüle athmen konnte.

Eine vollständige Quelle für das weitere Studium der Casuistik derartiger pathologischer Processe aus der neuesten Zeit bietet das internationale Centralblatt für Laryngologie und Rhinologie. Es hiesse der Casuistik

in meiner Arbeit einen ungebührlich grossen Raum zuzugestehen, wenn ich jeden Fall genau wiedergeben wollte, es möge mir daher gestattet sein, auf jenes Werk zu verweisen, in dessen beiden Jahrgängen über die einschlägigen Beobachtungen acht verschiedener Autoren referirt wird.

Es bleibt zum Schlusse noch die Erklärung zu geben übrig, wie und unter welchen Bedingungen der Tod Eisenhut's eingetreten ist. Dass es sich um einen Tod durch Erstickung handelt, ist zweifellos; auffallend und ungewöhnlich ist nur die Complication mit akuter, profuser Lungenblutung dabei. Die Gründe des Abschlusses der Trachea für den respiratorischen Luftstrom müssen namentlich in drei verschiedenen Punkten gesucht werden. Erstens konnte, nachdem das untere Canülenfragment ausgehustet war, der Druck der Struma das Lumen der bereits comprimirten und stricturirten Trachea auf ein Minimum reduciren. Zweitens drängten sich nach Entfernung der Canüle die Granulationen und bindegewebigen Zotten in die Tracheotomiewunde und schlossen diese für den Lufteintritt ab. Drittens war auch der Luftzutritt durch die Glottis ein geringerer, wie unter normalen Verhältnissen, denn der Kehlkopf verengert sich, adaptirt sich einer Art Inactivitaetsstellung, wenn jahrelang der respiratorische Luftstrom nicht durch ihn hindurch, sondern weiter unten durch eine Canüle streicht. Dass die zehn Jahre, während welcher Eisenhut unausgesetzt Canülen getragen hat, einen solchen Zustand hervorgerufen haben, hat die Section gezeigt.

So gut man sich einerseits erklären kann, wie es zum Luftabschluss in der Trachea kam, so schwierig

ist dagegen die Frage nach der Ursache der Lungenblutung zu beantworten. Von den gewöhnlichen Ursachen solcher Blutungen, welche in anatomischen Veränderungen der Bronchien, der Gefässe, des Parenchyms liegen, von vorhandenen Traumen etc., hat die Section nichts ergeben. Beide Lungen waren namentlich in den Unterlappen gleichmässig mit Blut gefüllt, dem etwas serös-schaumige Flüssigkeit beigemischt war. Auch in den Oberlappen hatten ausgedehnte Blutungen in das Parenchym stattgefunden, nirgends aber fand sich z. B. eine Spur von Gewebszertrümmerung. Es machte den Eindruck, als müsste die Ursache dieser Blutung auf beide Lungen plötzlich und in ganzer Ausdehnung der Lungen gewirkt haben.

Ich konnte mir unter diesen Umständen über den pathologisch-anatomischen oder physikalischen Grund der Erscheinung nicht völlig klar werden. Jedenfalls hat aber durch das Hinzutreten dieser Blutung der Fall noch an Interesse gewonnen und dürfte zu weiterem Nachdenken darüber und zu eingehendstem Studium ähnlicher Beobachtungen veranlassen.